DOS PACIENTES CON AMILOIDOSIS CARDIACA: PARECIDOS, PERO NO IGUALES.

Vegas Valle José Miguel, Alonso Vanessa, García Rubio Julio César, Santos Hernández Sergio, Linares Hernández Rubén, Álvarez Cristina, Rondan Murillo Juan, Lozano Martínez-Luengas Iñigo, Segovia Martínez-Salinas Eduardo

Hospital Universitario de Cabueñes

Introducción:
La amiolidosis cardiaca es una patología rara y heterogénea orginada por el de fibrillas amiloides en el espacio extracelular del corazón. Dentro de los subtipos de la enfermedad destacan la amiolidosis por cadenas ligeras (AL) con baja prevalencia pero mal pronóstico y la amiolidosis por Trranstirretina (ATTR) con un curso clínico benigno y prevalencia variable aunque se ha estimado que hasta un 25% de los pacientes ancianos con insuficiencia cardiaca y FEVI preservada.Presentamos dos casos clínicos de estos tipos de amiolodosis para evidenciar las diferencias y similitudes que se recogen en la literatura.

Caso clínico 1: Varón de 71 años que acude a consulta de Cardiología por disnea. Presenta datos de insuficiencia cardiaca y soplo sistólico a nivel tricuspídeo El ECG está en rítmo sinusal, con hemibloqueo anterior izquierdo y bajo voltaje. Se realiza ecocardiograma (figura 1A) con hiperrtrofia de VI, patrón brillante, mínimo derrame pericárdico. Strain alterado y patrón diastólico restrictivo. Con alta sospecha de Amiloidosis se solicita analítica, interconsulta a hematología, resonancia magnética cardiaca (figura1B) y biopsia endomiocárdica (figura 2) que confirma el diagnostico de AL. El paciente comienza tratamiento específico con Ciclofosfamida, Bortezomid y Dexametasona. La respuesta hematológica es buena pero no la orgánica y presenta signos progresivos de insuficiencia cardiaca a pesar de intensificar tratamiento. Cuatro meses después del diagnóstico el paciente es exitus tras muerte cardiaca súbita

Caso clínico 2: Paciente varón con 75 años remitido a nuestra consulta para seguimiento. Diagnosticado por su cardiólogo privado de cardiopatía hipertensiva y fibrilación auricular permanente. Se repiten pruebas diagnósticas y con alta sospecha de enfermedad de depósito-amiloidosis se decide realizar gammagrafia con Tc-99 (figura 3) y biopsia cardiaca (figura 2) que resultan positivas para ATTR. Tras el ajuste de tratamiento el paciente experimenta buena evolución clínica y descenso de marcadores de congestión. Actualmente se mantiene asintomático dos años después del diagnóstico.

En la tabla adjunta se describen las diferencias entre Amioloidosis AL y TTR:

	Amiloidosis AL	**Amiolidosis TTR**
Prevalencia	8-12 por millón	Hasta 25%
Afectación cardiaca	50%, aislada 4%	>60%
Edad de presentación	>50 años	> 65 años
Manifestaciones extracardiacas	Sí (Renal, Disfunción autonómica, bajo peso",ojos en mapache"	Raras (Cerebral, Síndrome del Túnel Carpiano)
Ecocardiograma		Mayor grosor (>18 mm)
Ganmagrafia Tc-99	Negativa	Positiva (puede ser no necesaria la biopsia)
Resonancia Magnética	Captación tardía de gadolinio heterogénea	Mas groso de VI y Captación tardía de gadolinio más transmural
Biopsia	Deposito perivascular y difuso	Deposito nodular
Pronostico (mediana supervivencia)	6 meses	> 2 años
Tratamiento:		
Diureticos	Si	Si
IECA/ARA II	No	Titulacion estricta
Betabloquentes	Dosis bajas	Si
Digoxina/Calcioantagonistas	No	No

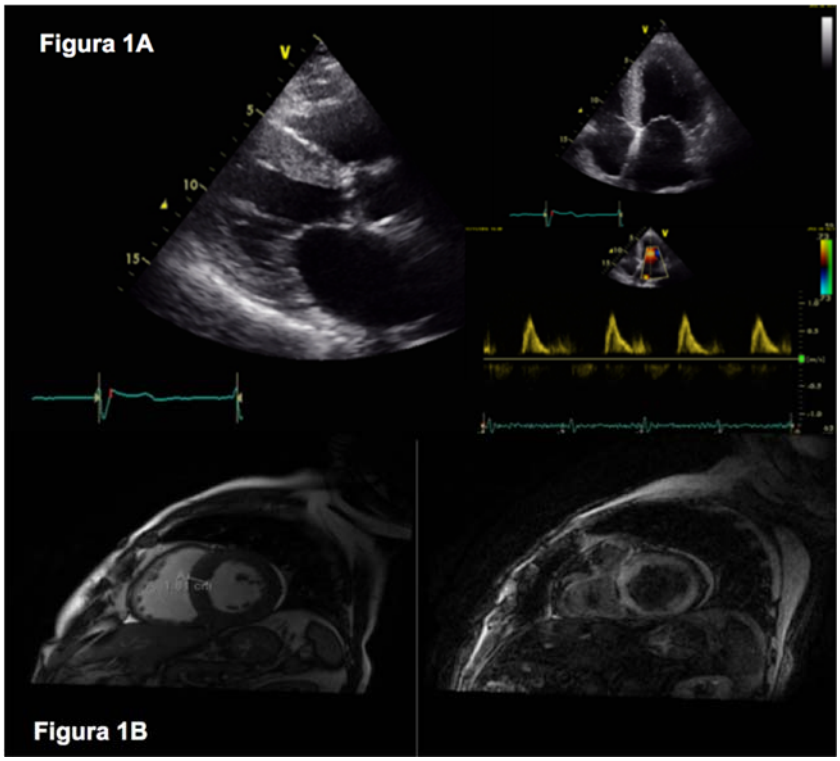
Figura 1A
Figura 1B

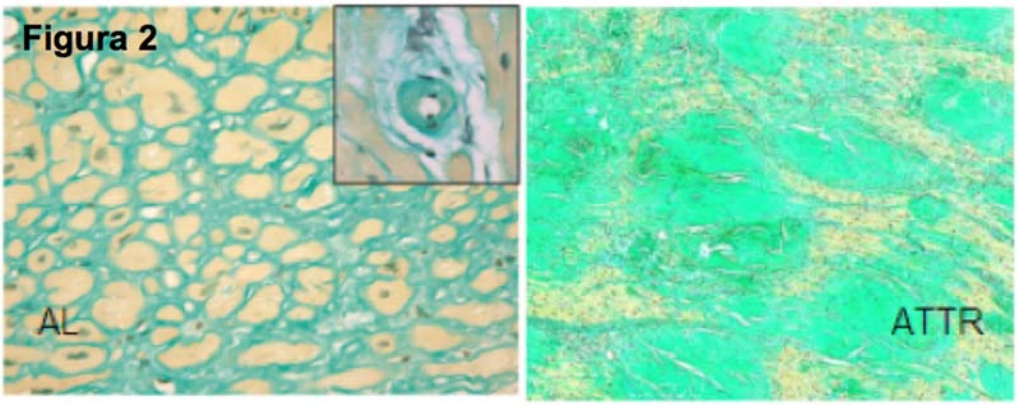
Figura 2
AL
ATTR

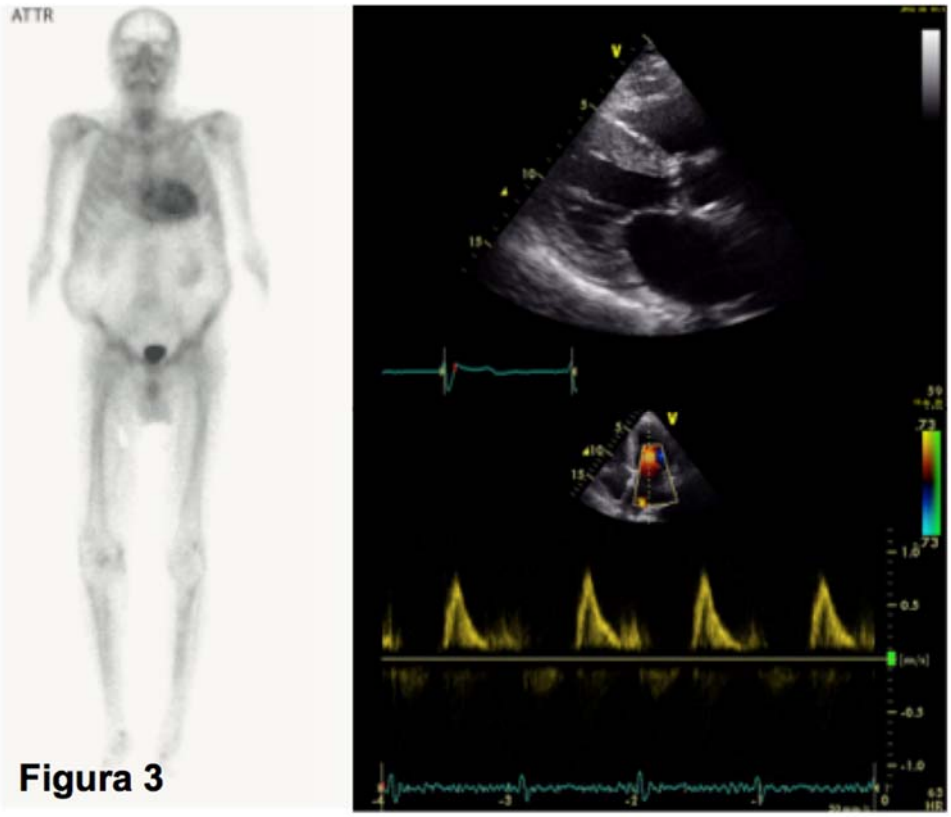

Figura 3

ELECTROFISIOLOGÍA DE LA SARCOIDOSIS CARDIACA. UNA ENTIDAD CLÍNICA MÁS PARA EXPLICAR FENÓMENOS DE ETIOLOGÍA MÚLTIPLE

Silva Conde Iria (1), Almendárez Lacayo Marcel (1), Gutiérrez de la Varga Luis (1), García Iglesias Daniel (1), Díaz Molina Beatriz (1), Astudillo Aurora (2), García Laura Pérez (1), Díaz-Chirón Sánchez Laura (1), Rubín López José Manuel (1), Pérez Díez Diego (1), Rodríguez Lambert José Luis (1), Morís de la Tassa César (1), Calvo Cuervo David (1)

(1) Área del Corazón, Hospital Universitario Central de Asturias, Oviedo, España, (2) Servicio de Anatomía Patológica, Hospital Universitario Central de Asturias, Oviedo, España

Antecedentes: Las taquicardias ventriculares bidireccionales (TVB), las ondas pseudo-épsilon y los potenciales tardíos en el miocardio ventricular son fenómenos electrofisiológicos inespecíficos. Presentamos las manifestaciones electrofisiológicas de un caso de sarcoidosis cardiaca, el cual demuestra una nueva etiología para los fenómenos previamente descritos.

Descripción del caso: Mujer de 41 años que consulto por palpitaciones. El ECG mostraba un patrón de BRDHH y onda pseudo-épsilon, con extrasistolia ventricular frecuente mulifocal y salvas de TVB con el esfuerzo. Las enzimas cardiacas fueron normales. Una RMN cardiaca demostró realce tardío subendocárdico localizado a nivel del septo interventricular (vertiente ventricular derecha) con discreto engrosamiento asimétrico (13 mm). Se realizó un estudio electrofisiológico que demostró áreas parcheadas de escara densa (<0,5 mV [potencial bipolar]) sobre la región patológica descrita en la RMN, con registro de abundantes potenciales tardíos. La extrasistolia clínica mostraba precocidades variables en la región de interés (-20 a +30 con respecto al origen del QRS). Se realizó una biopsia dirigida a las áreas de escara bipolar del endocardio del ventrículo derecho, que fue informada como infiltrado inflamatorio con abundantes células gigantes polinucleares y disrupción de fibras musculares sin focos de necrosis ni vasculitis. Una biopsia tras-bronquial confirmó el diagnóstico etiológico de sarcoidosis, tras lo cual se implantó un desfibrilador. Bajo tratamiento con amiodarona la densidad arrítmica disminuyó en el seguimiento, sin experimentar síncope ni signos de insuficiencia cardiaca.

Interés del caso: Nuestro caso demuestra que la sarcoidosis cardiaca puede remedar fenómenos electrofisiológicos descritos hasta la fecha en entidades como la miocardiopatía arritmogénica o la taquicardia ventricular catecolaminérgica entre otros.

ANGIOSARCOMA DE LA ARTERIA PULMONAR

Vigil-Escalera Carlota, Rozado José, Díaz Rocio, Meana Blanca, Silva Jacobo

Hospital Universitario Central de Asturias

INTRODUCCIÓN

El sarcoma primario de la arteria pulmonar es un tumor infrecuente, con clínica inespecífica y variable que dificulta su diagnóstico precoz. El pronósticoa pesar del tratamiento tiene una media de supervivencia de 12 meses desde el inicio de los síntomas.

Mujer de 52 años, sin antecedentes cardiovasculares, que consulta por disnea de esfuerzo. En la exploración física, se aprecia a la auscultación un desdoblamiento del 2º ruido.
En el ecocardiograma transtorácico se observaba dilatación de la aorta ascendente de 44mm. Dilatación leve del ventrículo derecho con función conservada. Aceleración de flujo que parece depender de la arteria pulmonar izquierda con un gradiente de 40 mmHg.
El AngioTC, el PET-TC y la RM con gadolinio detectaron una masa vasularizada hipermetabólica de 6x2,6x3,2cm con base de implantación en la pared lateral derecha de la arteria pulmonar principal y extensión hacia el plano valvular y hacia la arteria pulmonar derecha con importante disminución de su luz. Además se aprecia un manguito periaórtico hipermetabólico sugestivo de infiltración tumoral.

Con el diagnóstico de probable sarcoma de la arteria pulmonar fue intervenida quirúrgicamente, encontrando una masa tumoral que ocupa la totalidad de la luz de la arteria pulmonar derecha y de manera parcial la luz del tronco de la pulmonar de forma cilíndrica con zonas de hemorragia y necrosis en su interior. Se observa inflamación e infiltración de la raíz aórtica incluyendo ambos ostia coronarios.

Se realizó cirugía radical, resecando raíz de aorta, válvula aórtica, tronco de la arteria pulmonar y válvula pulmonar. Se sustituyó la raíz aórtica por un tubo valvulado, la válvula pulmonar por una prótesis biológica y el tronco pulmonar por un tubo de Dacron. Sale del quirófano con necesidad de apoyo con membrana de oxigenación extracorpórea por daño pulmonar por reperfusión y con altas dosis de aminas vasoactivas.

RESULTADOS

Evolución tórpida, sumándose a las complicaciones un infarto perioperatorio y trombopenia inducida por heparinas que le ocasionó isquemia aguda en ambos miembros superiores sin resolución tras trombectomía quirúrgica. La evolución fue hacia fallo multiorgánico y finalmente exitus.

CONCLUSIONES

Estos tumores precisan un diagnóstico precoz que se dificulta por su variabilidad clínica y al no haber ninguna técnica diagnóstica específica. La etiología no está claramente definida. Se han relacionado con degeneración maligna de trombos y de transformación neoplásica de células mesenquimales primitivas. El tratamiento es inicialmente quirúrgico empleándose quimioterapia y radioterapia coadyuvante. A pesar de ello el pronóstico es muy malo

ANEURISMA DE AORTA Y FORAMEN OVALE: UNA COMBINACIÓN PELIGROSA.

Samaniego Lampón Beatriz, Cortina Rodríguez María del Rosario, González Sánchez M Teresa, Vega Hernández Berta, Alonso Fernández Vanesa, Lozano Martínez-Luengas Iñigo, Rondán Murillo Juan José, Vegas Valle José Miguel, Rodríguez Redondo Luis B

Hospital Universitario de Cabueñes

El foramen ovale permeable (FOP) no suele repercutir clínicamente. Cuando existe una distorsión anatómica, como la producida por un aneurisma de raíz de aorta, se modifica la relación entre las venas cava y el septo interauricular. Ésto puede ocasionar un cambio en la dirección del flujo de sangre hacia el FOP. Entonces la historia cambia...
Varón de 85 años.
Antecedentes personales:
Hipertensión.
Prótesis aórtica biológica implantada en 1999 por insuficiencia aórtica severa sobre válvula trivalva. En el seguimiento se aprecia dilatación de aorta ascendente. En 2011, con diámetro de55 mm, se presentó en sesión médico-quirúrgica y se descartó cirugía por alto riesgo (Euroscore: 35%). En control de 2014, diámetro del aneurisma de 58 mm y en 2016, 60 mm.
Estudiado en Neumología por insuficiencia respiratoria crónica de etiología indeterminada. Estudios pulmonares normales. Portador de O2 domiciliario a 2,5 l/min durante 16 h/día. Crisis convulsivas durante el sueño, probablemente secundarias a hipoxia. Accidente isquémico transitorio hemisférico derecho en 2016, se registra paroxismo de fibrilación auricular durante el ingreso en Neurología.
Tratamiento farmacológico: dabigatran 110 mg/12h, bisoprolol 5 mg/24h, perindopril 4 mg/24h, omeprazol 20 mg/24h, levetiracetam 1.000 mg/24h.
Situación clínica: Disnea en clase funcional II, sin dolor torácico ni palpitaciones.
Exploración física: SatO2 en decúbito 80-81%, en sedestación 74-75%. Cianosis labial. Acropaquias. PVY normal. AC rítmico, soplo sistólico aórtico II/VI con 2º ruido presente. AP normal. EEII sin edemas.
Pruebas complementarias:
ECG: ritmo sinusal.
GAB: PaO2 49,6, PaCO2 29, pH 7,42.
Espirometría: FEV1 93%, FVC 75%, FEV1/FVC 84%.
AngioTAC: no tromboembolismo pulmonar ni trombosis venosa profunda. Revisadas las imágentes, se aprecia paso precoz de contraste a aurícula izquierda (imagen 1)
TACAR: aneurisma de aorta ascendente de 62 mm (imagen 2). Parénquima pulmonar normal.
Ecocardiograma transtorácico: Solicitado desde Neumología por insuficiencia respiratoria grave de etiología no filiada, para descartar cortocircuitos. Ventrículo izquierdo de dimensiones normales, función sistólica conservada. Dilatación leve de aurícula izquierda. Cavidades derechas normales. Mitral normal. Tricúspide normal con escape leve, gradiente V-A 18 mmHg. Prótesis aórtica biológica sin insuficiencia, velocidad máxima 2,16 m/s. Aneurisma de aorta

ascendente. Sin gradiente pulmonar. Tras inyección de suero agitado se aprecia paso muy precoz a cavidades izquierdas, sugestivo de defecto a nivel del septo interauricular.
Ecocardiograma transesofágico: FOP amplio. Tras inyección de suero fisiológico agitado, paso precoz de aurícula derecha a izquierda (imagen 3). Redirección de flujo por aneurisma de raíz aórtica que desplaza la vena cava superior.
Diagnóstico: Síndrome platipnea-ortodeoxia. Aneurisma de aorta ascendente. Foramen ovale abierto de continuo. Insuficiencia respiratoria tipo I secundaria a cortocircuito intracardiaco derecha-izquierda.
Propuesto para cierre percutáneo de FOP.

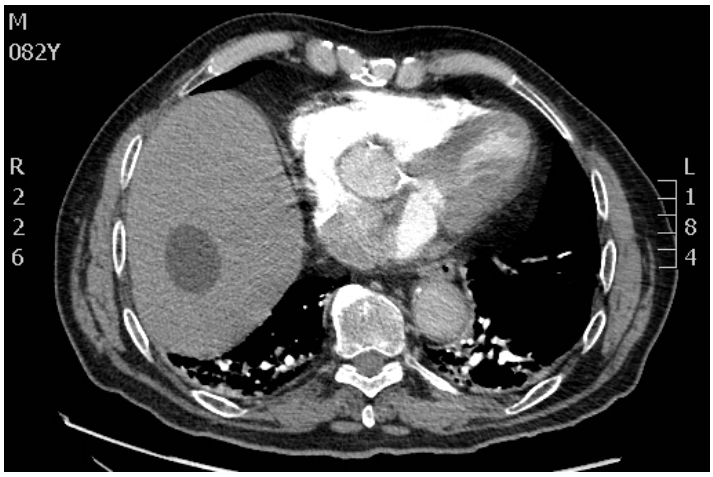

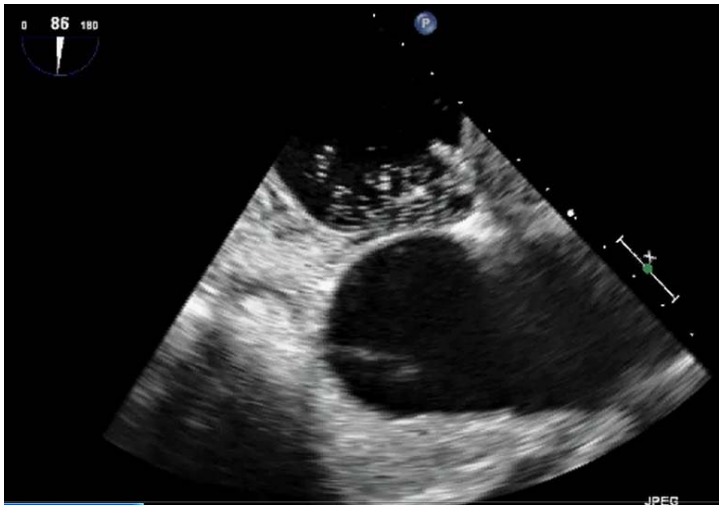
0
86
180
P
JPEG

Y FINALMENTE… UN MIXOMA

Martínez León Amaia, Rodríguez Reguero Jose Julián, Flórez Llano Pablo, Flores Fuentes Alejandro Yussel, Rozado Castaño José, Capín Sampedro Esmeralda, Cigarrán Sexto Helena, Calvo Blanco Juan, Gutiérrez de la Varga Luis, Almendárez Lacayo Marcel Gabriel, Díaz-Chirón Sánchez Laura, De la Hera Galarza Jesús María, Fidalgo Argüelles Ana, Corros Vicente Cecilia, Morís de la Tassa César

Hospital Universitario Central de Asturias

CASOS CLINICOS

Se presenta el caso de una mujer de 47 años, exfumadora, si otros FRCV conocidos. Sin historia familiar relevante para el caso. Como antecedentes personales, hace 13 años, se le realizó una hemitiroidectomía derecha con diagnóstico anatomopatológico de adenoma folicular. Hace 5 años, diagnóstico de mastopatía fibroquística difusa. Hace 2 años, diagnóstico de masa retroperitoneal izquierda sugestiva de neoplasia primaria suprarrenal en TAC. Se interviene quirúrgicamente tras descartarse funcionalidad realizándose adrenalectomía suprarrenal unilateral, nefrectomía izquierda, esplenectomía y linfadenectomía de ganglios paraaórticos. En el estudio anatomopatológico, se diagnostica carcinoma adrenal estadio II. Desde entonces, seguimiento estrecho por Endocrinología. Hace un año, último TAC de control sin signos de recidiva, pero se aprecia una lesión quística de 35 mm en región anexial derecha que requiere valoración ginecológica y una masa en aurícula izquierda (AI), solicitándose estudio en nuestras consultas.

Clínicamente asintomática desde el punto de vista cardiovascular. A la exploración física destaca la presencia de múltiples nevus en espalda, sin hallazgos significativos a la auscultación cardiopulmonar. En el ETT, se evidencia una masa en AI, de textura heterogénea, adherida a septo interauricular a nivel de la fosa oval. VI de tamaño normal, no hipertrófico con función sistólica conservada, sin valvulopatías significativas. VD no dilatado con función sistólica conservada. Se realiza RM cardiaca, apreciándose en AI una masa ovalada, bien delimitada que depende del septo interauricular (2x1,5 cm; eje craneocaudal 2,2 cm), se implanta en el área del foramen oval, poco pediculada y no altera la funcionalidad de la válvula mitral. Baja intensidad de señal en secuencias de cine con captación de contraste de predominio central, compatible con mixoma. Cavidades de tamaño normal y función biventricular conservada. Se decide resección del mixoma y su base de implantación, con cierre del defecto con parche de pericardio. Evoluciona favorablemente tras la cirugía. ETT de control con función biventricular conservada y septo interauricular sin flujo a su través y sin datos de mixoma, pudiendo ser alta.
Aunque la presentación de los mixomas suele ser esporádica, se describe en la bibliografía un síndrome mixomatoso que afecta al 7% de los pacientes, constituido por la presentación conjunta de mixoma cardiaco, lesiones cutáneas, fibroadenomas mamarios e hiperactividad endocrina por tumores, con herencia autosómica dominante, conocido como Síndrome de

Carney. La historia clínica descrita encaja sólidamente con este síndrome, lo que implica la necesidad de un seguimiento estrecho tanto de la paciente como de sus familiares.

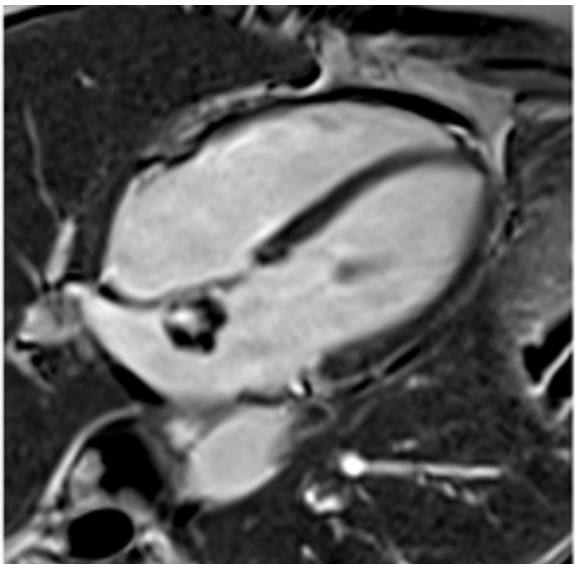

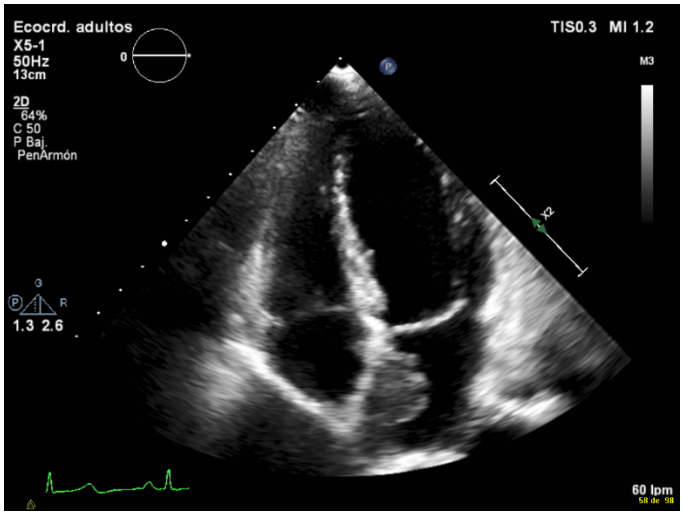
Ecocrd. adultos
X5-1
50Hz
13cm
2D
64%
C 50
P Baj.
PenArmón
TIS0.3 MI 1.2
M3
1.3 2.6
60 lpm

¿ANGINA EN PACIENTE DE 18 AÑOS?

Gil Sánchez Alicia, León Argüero Víctor, Martín Fernández María, Calvo Fernández Juan, De la Hera Galarza Jesús María, Silva Guisasola Jacobo, Corros Vicente Cecilia, Martínez González Javier, Fidalgo Argüelles Ana, Morís de la Tassa César

Hospital Universitario Central de Asturias

CASOS CLINICOS

Presentamos el caso de un varón de 18 años, deportista, sin factores de riesgo cardiovascular ni antecedentes famliares ni personales de interés.

Consulta en cardiología por clínica de dolor opresivo acompañado de disnea al hacer esfuerzos, que cede en reposo y reaparece al retomar el ejercicio. El electrocardiograma basal y la analítica completa eran normales.

Se realiza una ergometría diagnóstica, que es clínicamente positiva por opresión con máximo esfuerzo, eléctricamente negativo, con buena clase funcional (13'5 METS), sin arritmias y con buen comportamiento de la tensión arterial.

Ante estos hallazgos se solicita un TAC de Arterias Coronarias, que informa de una coronaria derecha originada del seno coronario izquierdo en su porción más alta, prácticamente en la unión sinotubular con trayecto interarterial. Presenta disminución de su diámetro transversal en su porción más proximal menor del 30% con un teórico trayecto intramural de 5-6 mm. Resto de arterias sin lesiones, con dominancia derecha. Tronco común con origen independiente en seno coronario izquierdo, sin lesiones. Descendente anterior normal sin lesiones. Rama bisectriz normal sin lesiones.

Se valora al paciente en "Heart Team", y dada la clínica y el potencial riesgo de muerte súbita, se decide realizar una intervención quirúrgica, en la que se efectúa una apertura del trayecto intramural de la Coronaria derecha tras aortotomía según técnica de Unroofing.

La evolución posterior del paciente es óptima, permaneciendo asintomático y con retorno a la actividad deportiva de competición.

Comentario: El origen anómalo de una arteria coronaria en el seno de Valsalva inadecuado es una entidad cada vez más diagnosticada por técnicas de imagen. Aunque muchas variantes son benignas, las variantes de coronaria derecha y descendente anterior con origen anómalo y trayecto interarterial se asocian con muerte súbita, que puede ser la primera manifestación de la enfermedad. Se recomienda la revascularización quirúrgica, con "unroofing" de los segmentos intramurales, en pacientes con descendente anterior interarterial aunque estés asintomáticos, y para pacientes con coronaria derecha anómala con trayecto interarterial o intramural en presencia de isquemia.

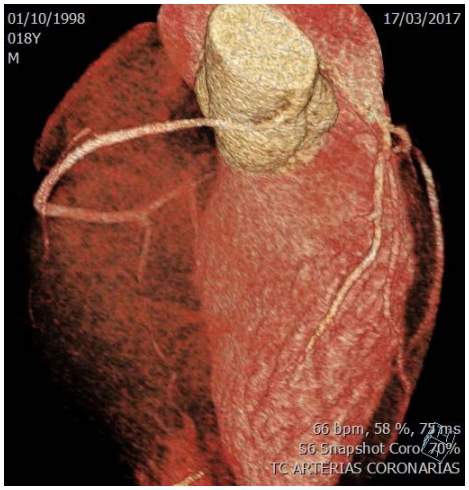
01/10/1998
018Y
M
17/03/2017
66 bpm, 58 %, 75 ms
56 Snapshot Coro 70%
TC ARTERIAS CORONARIAS

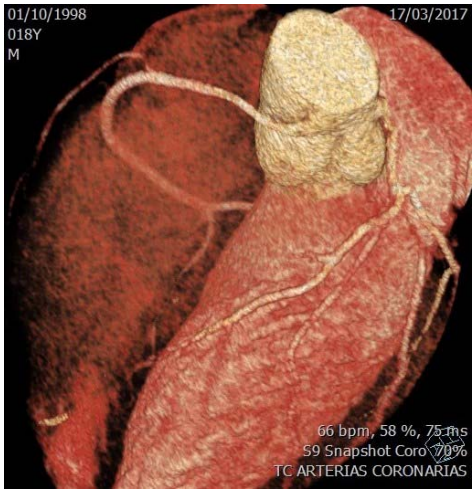
01/10/1998
018Y
M
17/03/2017
66 bpm, 58 %, 75 ms
59 Snapshot Coro 70%
TC ARTERIAS CORONARIAS

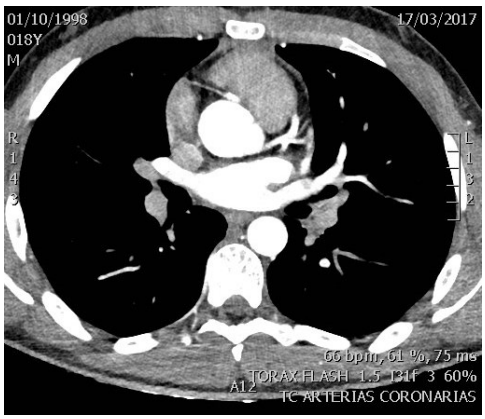
01/10/1998
018Y
M
17/03/2017
R
L
66 bpm, 61 %, 75 ms
TORAX FLASH 1.5 131f 3 60%
A12
TC ARTERIAS CORONARIAS